

# Frühfunktionell konservative und operative Behandlungsmöglichkeiten sowie Rehabilitationsoptionen bei der Achillessehnenruptur

## Achilles Tendon Rupture – Early Functional and Surgical Options with Special Emphasis on Rehabilitation Issues

### Autoren

K. Knobloch<sup>1</sup>, H. Thermann<sup>2</sup>, T. Hüfner<sup>3</sup>

### Institute

<sup>1</sup> Plastische, Hand- und Wiederherstellungschirurgie, Medizinische Hochschule Hannover

<sup>2</sup> ATOS-Klinik, Heidelberg

<sup>3</sup> Unfallchirurgische Klinik, Medizinische Hochschule Hannover

### Schlüsselwörter

- Achillessehne
- Ruptur
- Neovaskularisation
- Ultraschall

### Key words

- achilles tendon
- rupture
- neovascularisation
- ultrasound

### Zusammenfassung



Achillessehnenrupturen stehen am Ende eines Kontinuums von der gesunden Achillessehne über die schmerzhaft verdickte tendinopathische Sehne mit Zeichen der Neovaskularisation hin zum kompletten Riss. Häufige Risikofaktoren sind Chinolonantibiotikaeinnahme, Kortisontherapie oder Knick-Senk-Fußfehlstellungen. Die Inzidenz von Achillessehnenrissen liegt bei 10/100000 Einwohner pro Jahr. Das Durchschnittsalter liegt bei 35–40 Jahren. Sport ist in 75% der Auslösefaktor von Achillessehnenrissen. Beim Laufen treten Achillessehnenbeschwerden nach 6250 km Laufstrecke im Mittel in einer Analyse von 291 Laufsportlern mit 10 Millionen Laufkilometern Exposition auf. Dies entspricht einer Tendinopathierate von 0,016/1000 km gesamt, wobei 0,008/1000 km Mid-portion-Tendinopathien und 0,005/1000 km insertionale Tendinopathien ausmachen. Achillestendinopathie ist der häufigste Überlastungsschaden beim Laufen in unserer Analyse vor dem Runner's Knee (0,013/1000 km), dem Shin Splint (0,0104/1000 km) und der Plantarfasziitis (0,0054/1000 km). Diagnostisch ist die dynamische Sonografie in 20° Plantarflexion von entscheidender Bedeutung für die Therapieentscheidung nach einem Achillessehnenriss. Adaptieren mindestens 75% der rupturierten Sehnenstümpfe in 20° Plantarflexion, so ist eine Voraussetzung neben der hohen Compliance des Patienten für eine frühfunktionell konservative Therapie in unseren Augen gegeben. Die perkutane Operationstechnik tritt in allen weiteren Fällen in den Vordergrund, wobei die Nervus-suralis-Läsion durch direkte Präparation unter Sicht vermieden werden muss. Die „vulnerable Zone“ liegt 10–12 cm oberhalb des Fersenbeins, wo der N. suralis unmittelbar lateral am Sehnenrand im proximalen Nahtbereich lokalisiert ist. Die frühfunktionelle Therapie sowohl nach

### Abstract



Achilles tendon ruptures are one end of a continuum starting with the healthy Achilles tendon via the thickened and painful tendinopathic Achilles tendon with neovascularisation to the complete tendon rupture. Often times chinolone antibiotics, cortisone therapy and valgus foot axis are associated risk factors. Incidence of Achilles tendon ruptures is estimated to be 10/100000 per year with a mean age of 35–40 years. Physical activity is encountered in 75% cases of Achilles tendon ruptures. Running is associated with Achilles tendinopathy as the predominant overuse injury in an analysis among 291 athletes with 10 million kilometers exposure. The Achilles tendinopathic rate was 0.016/1000 km differentiated in 0.008/1000 km mid-portion tendinopathy and 0.005/1000 km insertional tendinopathy. Achilles tendinopathy in running overuse injuries is followed by runner's knee (0.013/1000 km), shin splint (0.0104/1000 km) and plantar fasciitis (0.0054/1000 km). Dynamic ultrasound in 20° plantar flexion is of utmost importance for therapeutic decision making. With an adaptation rate of 75% or more of the ruptured tendon in 20° plantar flexion and a high patient's compliance we perform an early functional conservative treatment regimen in Achilles tendon ruptures. In almost all other cases the percutaneous Achilles tendon repair is indicated, where nervus suralis lesions have to be appreciated. The vulnerable zone is 10–12 cm proximal to the calcaneus at the lateral border of the Achilles tendon with the sural nerve in close proximity with the tendon. Early functional rehabilitation is not associated with a higher risk of rerupture but with improved subjective assessments and should therefore be advocated.

### Bibliografie

DOI 10.1055/s-2007-963040  
Sportverl Sportschad 2007; 21:  
34–40 © Georg Thieme  
Verlag KG Stuttgart · New York ·  
ISSN 0932-0555

### Korrespondenzadresse

#### Privatdozent

#### Dr. Karsten Knobloch

Plastische, Hand- und  
Wiederherstellungschirurgie,  
Medizinische Hochschule  
Hannover  
Carl-Neuberg-Str. 1  
30625 Hannover  
kknobi@yahoo.com

konservativer als auch operativer Therapie ist mit keiner erhöhten Rerupturrate assoziiert und ist mit subjektiver Verbesserung verbunden.

## Einleitung

30–50% aller Sportverletzungen sind Verletzungen der Sehnen. Am häufigsten werden Läufer und Fußballer betroffen [12] – jedoch ist aufgrund fehlender Daten aus anderen Sportarten davon auszugehen, dass Achillessehnenbeschwerden in einer Vielzahl von Sportarten ein Problem darstellen, das jedoch nicht immer ärztlich betreut wird. Die Achillessehne ist durchschnittlich 10–12 cm lang. Im Gegensatz zu allen anderen Sehnen des Rückfußes verfügt die Achillessehne über keine eigentliche Sehnenscheide, sondern sie ist von lockerem, Paratenon bzw. Paratendineum externum genannten Bindegewebe umgeben [19].

Der Hauptbestandteil der Achillessehne sind längs gerichtete Kollagenfaserbündel. Daneben gibt es dort noch elastische Fasern, eine Grundsubstanz aus Mukopolysacchariden sowie zelluläre Elemente, bei denen es sich größtenteils um Tenozyten und Tenoblasten handelt. Die von den Tenozyten gebildeten, in 95% Kollagen Typ 1 entsprechenden Kollagenfasern lagern sich zu Bündeln zusammen. Jedes Einzelne dieser Bündel ist wieder von einer inneren Hülle überzogen (Peritendineum internum). Die einzelnen Bündel bestehen aus Kollagenfasern. Ansatzpunkt der Achillessehne ist der Entenschnabelfortsatz des Fersenbeines.

## Häufigkeit

Die Inzidenz von Achillessehnenrissen liegt bei 10/100 000 Einwohner pro Jahr. In Deutschland rechnet man mit ca. 16 000 Achillessehnenrissen pro Jahr. Die Inzidenz ist innerhalb der letzten 30 Jahre um das Fünffache angestiegen. Männer sind zwischen zwei- und zwanzigfach häufiger betroffen als Frauen. Das Durchschnittsalter liegt bei 35–40 Jahren. Sport ist in 75% der Auslösefaktor von Achillessehnenrissen. Eine finnische Untersuchung unter 785 ehemaligen Leistungssportlern konnte zeigen, dass ehemalige Sprinter ein 15-fach erhöhtes Risiko für einen Achillessehnenriss hatten [12]. In Skandinavien treten Achillessehnenrisse vor allem beim Badminton auf. In den USA sind die häufigsten Sportarten Basketball und Tennis [6]. Häufig werden Sportler von Achillessehnenrissen betroffen, die einst den Sport ausgeübt haben und nach einer Pause wieder einsteigen. Wir führten unter 291 Läufern mit knapp 10 Millionen zurückgelegten Laufkilometern eine Umfrage bezüglich von Überlastungsschäden im Laufsport durch.

Das Lauftraining der Teilnehmer so folgendermaßen aus:

- ▶ im Mittel 63 ± 28 km/Woche
- ▶ im Mittel 2630 ± 1192 km/Jahr
- ▶ im Mittel 4,6 ± 1,4 Laufeinheiten pro Woche
- ▶ Lauftraining seit 10,7 ± 8 Jahren
- ▶ 48 Wochen im Jahr
- ▶ 9980852 km Gesamtexposition

84% der Teilnehmer hatten bereits an Wettkämpfen teilgenommen:

- ▶ 74% Halbmarathon
- ▶ 73% Marathon
- ▶ 13% Ultramarathon
- ▶ 12% Triathlon

Die Gesamtverletzungsrate lag bei 0,086/1000 km Laufexposition. Überlastungsschäden waren mit 0,074/1000 km häufiger als Akutverletzungen mit 0,012/1000 km beim Laufen. Die untere Extremität war mit 0,077/1000 h häufiger als der Rumpf (0,0078/1000 h) betroffen.

Aufgeschlüsselt auf häufige Überlastungsprobleme beim Läufer ergab sich folgende Reihenfolge der Beschwerden pro 1000 zurückgelegte Laufkilometer beim Laufsport:

- ▶ Achillessehnenbeschwerden 0,016/1000 km (entsprechend 1,6/10 000 km)
  - ▶ Achillessehnen Mid-portion 2–6 cm oberhalb der Ferse 0,008/1000 km
  - ▶ Achillessehnenansatz (insertional) 0,0048/1000 km
- ▶ Runner's Knee als Patellartendinopathie 0,013/1000 km
- ▶ Shin Splint als vorderer Schienbeinschmerz 0,0104/1000 km
- ▶ plantare Fasziiitis (Fersensporn) 0,0054/1000 km

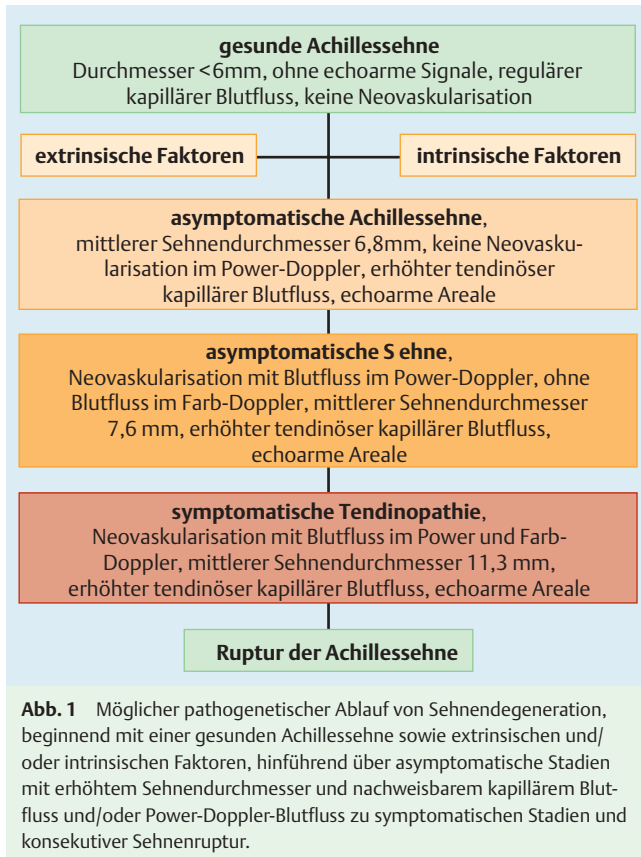
57% aller Teilnehmer beklagten Achillessehnenbeschwerden, 46% vorderen Knieschmerz, 36% Schienbeinschmerz als Shin Splint und 13% einen Fersensporn. Schmerzen an der Mid-portion der Achillessehne (2–6 cm oberhalb der Ferse) traten ca. 50% seltener auf Asphalt (relatives Risiko 0,48,  $p=0,019$ ) auf, während im Sand mit einem relativen Risiko von 10,21 ( $p=0,01$ ) sehr häufig, nämlich 1000% häufiger als bei anderen Laufuntergründen, Achillessehnenbeschwerden bestanden. Dies kann bedeuten, dass auf Sand häufiger Achillesprobleme vorhanden sind, kann aber auch bedeuten, dass ein Läufer mit Achillessehnenproblemen in der Rehabilitation häufiger auf Sand als auf Asphalt trainiert. Die Statistik kann dies nicht unterscheiden.

Läuft man länger als 10 Jahre insgesamt, so hat man gegenüber den Läufern, die weniger als 10 Jahre laufen, ein 67% erhöhtes Risiko für Achillessehnenprobleme. Interessant für uns war, dass Marathon per se kein höheres Risiko als 1500 m, 5 km, 10 km, 1/2-Marathon, Ultramarathon oder Triathlon für Achillessehnenbeschwerden hatte – allein der Trainingsumfang, d.h. die zurückgelegten Trainingskilometer, bestimmten die Wahrscheinlichkeit einer Achilleshendinopathie.

Bekannt ist, dass ein Kontinuum besteht zwischen der gesunden Sehne über die schmerzende, veränderte Sehne mit pathologisch gesteigerter Kapillardurchblutung hin zum Sehnenriss (▶ **Abb. 1**). Dieses Kontinuum ist für die Achillessehne eindeutig bewiesen, d.h. nur eine schon histologisch veränderte Sehne reißt. Es existiert eine Reihe an Risikofaktoren für das Entstehen von Sehnenrissen, wie beispielsweise die Einnahme von Chinolonantibiotika wie Ciprobay®. Auch die Kortisongabe kann zu einer Sehnendegeneration mit spontanem Riss von Sehnen führen. Im Sport ist auch die Einnahme von Anabolika mit Sehnenrissen assoziiert (▶ **Tab. 1**).

Die Zeichen der Degeneration, die durch die feingewebliche Untersuchung nachgewiesen werden können, sind begleitet von einer pathologisch gesteigerten Kapillardurchblutung am Ort des Schmerzes. Diese pathologisch gesteigerte Durchblutung kann qualitativ mit einem Farbdopplerultraschall nachgewiesen werden [16–18].

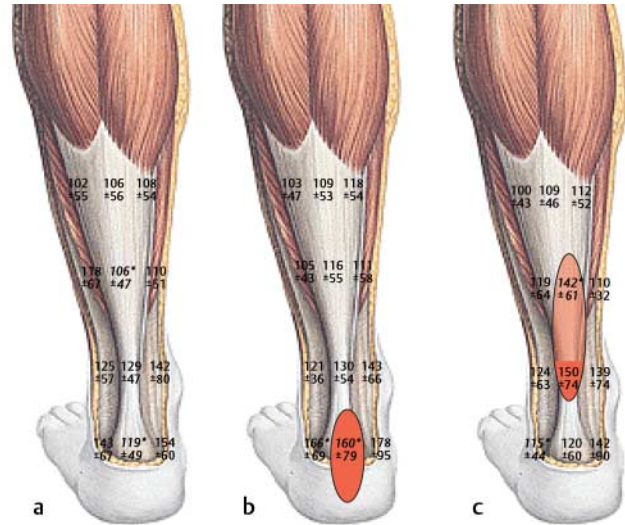
Uns ist es gelungen, den pathologisch gesteigerten Blutfluss in schmerzenden Sehnen mit einem Laser-Doppler-Verfahren



**Tab. 1** Intrinsische und extrinsische Risikofaktoren für die Achillestendinopathie

intrinsische Risikofaktoren	extrinsische Risikofaktoren
Dysfunktion des M. gastrocnemius	trainingsbedingte Überlastung
Dysfunktion des M. soleus	Chinolonantibiotika (Ciprobay®, Tavanic®)
zunehmendes Alter	Kortisontherapie
zunehmendes Gewicht	Anaboliakgabe
männliches Geschlecht	unzureichendes Schuhwerk
genetische Faktoren	vorhergehende Verletzung
Fußdeformitäten	Untergrundfaktoren (Sand?)
Fußsachsabweichungen	
metabolische Faktoren wie Diabetes mellitus	
Sprunggelenkinstabilität	

nachzuweisen, wo Kapillarflusssteigerungen bis 50% über das Ausgangsniveau an schmerzenden Sehnen nachgewiesen werden konnten, und zwar am Ort des Schmerzes [8]. Dieses ist bei Athleten mit Schmerzen am Achillessehnenansatz entsprechend an der knöchernen Insertion der Achillessehne am Fersenbein verbunden. Bei der weitaus größeren Anzahl von Patienten liegen die Schmerzen jedoch vor allem im mittleren Bereich der Achillessehne 2–6 cm oberhalb des Fersenbeins, der Mid-portion. Auch dort kann die Kapillarflusssteigerung entsprechend um bis zu 50% gegenüber allen anderen Positionen nachgewiesen werden (● **Abb. 2**).



**Abb. 2** a Kapillarfluss der Achillessehne in 8 mm Messtiefe bei Gesunden. b Kapillarfluss in 8 mm Messtiefe der betroffenen Achillessehnen bei Insertionstendinopathie am Ansatz mit Flusserhöhung am Ort des Schmerzes. c Kapillarfluss in 8 mm Messtiefe der betroffenen Achillessehnen mit Mid-portion-Tendinopathie mit Flusserhöhung am Ort des Schmerzes.

## Klinik der Verletzung

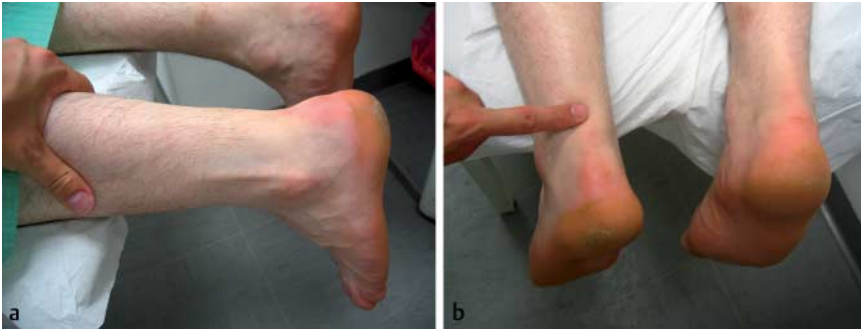Bei einem akuten Riss der Achillessehne tritt typischerweise ein heftiger stechender Sofortschmerz auf. Häufig wird ein Schnappen in der Wade oder auch ein peitschenschlagartiger Knall beobachtet. Der Sportler kann den Sport unmittelbar wegen Bewegungsunfähigkeit sowie Unfähigkeit, sich auf die Zehen zu stellen, nicht fortführen.

Weiterhin wird häufig eine tastbare Delle am Ort des Risses beobachtet, der häufig 2–6 cm oberhalb der Ferse im Bereich der Mid-portion der Achillessehne auftritt. Aber auch knöchernen Ausrisse der Achillessehne an ihrem Ansatz am Fersenbein als Entenschnabelfraktur sind bekannt und können beispielsweise bei noch höherer Rasanz auftreten.

## Diagnostik

Die klinische Untersuchung bei einem Achillessehnenriss prüft zunächst durch Palpation die Integrität der Achillessehne vom knöchernen Ansatz am Fersenbein hin zum Übergang in den Wadenmuskel. Eine tastbare Lücke ist pathognomonisch für eine Achillessehnenruptur (● **Abb. 3**).

Ein weiteres klinisches Zeichen für eine Achillessehnenruptur ist der Thompson- oder Squeeze-Test. Durch die klinische Untersuchung kann ein Teilriss der Achillessehne allein nicht diagnostiziert werden. Die Sonografie hat die wichtigste Bedeutung bei der Beurteilung einer Achillessehnenruptur. Sie ermöglicht die Erfassung der Rupturstelle, identifiziert das Hämatom und erlaubt es dem Untersucher, eine Aussage über das Peritendineum als äußere Leitschiene zu treffen. Bei 20° Plantarflexion des oberen Sprunggelenks in leichter Spitzfußstellung gelingt dann unserer Meinung nach die derzeit bestmögliche Beurteilung der Adaptation der Sehnenstümpfe durch die dynamische Sonografie [5, 11]. Beträgt die Adaptation der Sehnenstümpfe mindestens 75%, so sehen wir dies in 20° Plantarflexion als Indikation zur Durchführung einer frühfunktionell konservativen Therapie bei Mitarbeit des Athleten.



**Abb. 3** Tastbare Delle bei einer frischen Achillessehnenruptur.

**Tab. 2** Pathologische Befunde in der Sonographie und der Kernspintomographie bei Achillessehnenkrankungen (nach [21])

	Sonographie	MRT
Tendinopathie	echoarme Läsionen, inhomogene Sehnenstruktur, Sehnenverdickung	intratendinöse Signalanhebung besonders auf axialen Schichten
Peritendinitis	echoarme peritendinöse Lamelle	partiell zirkumferentes hohes Signal
Bursitis	echoarme flüssigkeitsgefüllte Bursa	hohes Signal, besonders auf T2-gewichteten Aufnahmen
dorsaler Fersen-sporn	echoarmer, evtl. verkalkter Sehnenansatz	hohes Signal, verkalkter Sehnenansatz
Haglund-Ferse	Weichteilverdickung in Höhe des Tuber calcanei (Bursitis)	vergrößerte Tuberositas, Bursitis, Sehnenanschwellung
Ruptur	Dehiszenz der rupturierten Fasern, echoarm-inhomogenes Hämatom, nichtrupturierte Sehnenanteile verdickt	hohes Signal auf T2-gewichteten Aufnahmen

Während der Ultraschall den Vorteil der dynamischen Untersuchung bietet, ermöglicht die Kernspintomografie exaktere Aussagen zum Nachweis auch von diskreteren Strukturveränderungen der Achillessehne [21] (► **Tab. 2**). Als Zeichen der kompletten Achillessehnenruptur gilt die komplette Kontinuitätsunterbrechung der ursprünglichen Sehnenstruktur, die sich vor allem in sagittaler Schnittführung gut darstellen lässt. Die Retraktion der Sehnenstümpfe führt zu einem korkenzieherartigen Aspekt des proximalen Anteils und zu einer vermehrten Buckelung des distalen Anteils. Häufig kommt es im Rupturbereich zu einer Interposition von Fett oder Flüssigkeit. Zeichen der Reruptur nach operativer Therapie sind intratendinöse Signalintensitätserhöhungen im T1- und T2-gewichteten Bild. Bei Teilrupturen der Achillessehne kann eine Restkontinuität der Achillessehne nachgewiesen werden, sowohl im Ultraschall als auch im MRT. Im MRT zeigt die Teilruptur der Achillessehne fokale Signalintensitätserhöhungen im T1-gewichteten Bild und Areale hoher Signalintensität im T2-gewichteten Bild, die Blut- und Flüssigkeitsansammlungen repräsentieren. Die Veränderungen bei der Teilruptur lassen sich nicht zwingend von den Veränderungen bei einer Tendinopathie der Achillessehne unterscheiden. Es besteht häufig ein Nebeneinander von degenerativen Veränderungen, partiellen Rupturen und fibrovaskulär-entzündlichen Vorgängen.

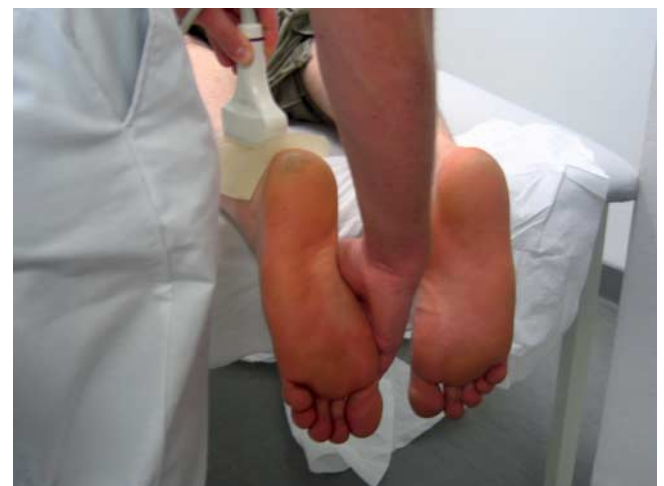#### Therapie: frühfunktionell konservativ oder operativ?

Die Sofortbehandlung umfasst die PECH-Behandlung, idealerweise mit kombinierter Kryotherapie und Kompression intermittierend für  $3 \times 10$  min, wie es beispielsweise mit dem Aircast-CryoCuff-System erzielt werden kann [9]. Die Entscheidung für eine frühfunktionell konservative Therapie bzw. für eine operative Therapie ist keineswegs einfach. Gegenwärtig empfehlen wir die sonografische dynamische Kontrolle in 20° Plantarflexion des oberen Sprunggelenks [5, 11]. Liegen 75% der Sehnenstümpfe bei 20° Plantarflexion aneinander, so werten wir dies

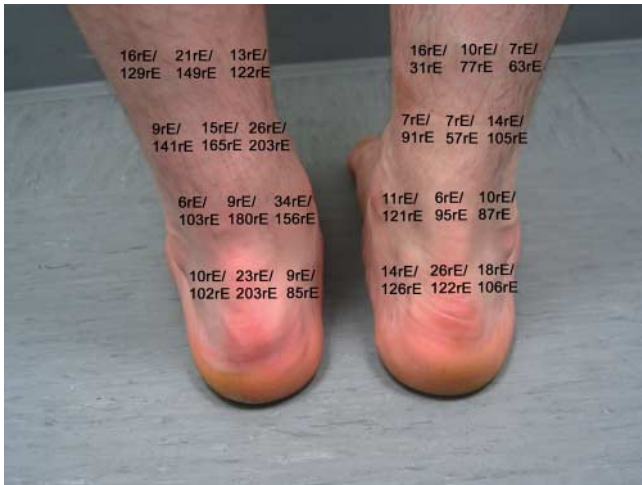als Voraussetzung für die Entscheidung für eine frühfunktionell konservative Therapie, die jedoch auch hohe Anforderungen an die Mitarbeit des Patienten birgt. Weiterhin sollte am vierten Tag eine erneute dynamische Sonografie zur Überprüfung des eingeschlagenen Behandlungsarms durch einen erfahrenen sonografischen Untersucher erfolgen (► **Abb. 4–6**).

Die operative Therapie empfehlen wir bei folgenden Punkten:

- keine ausreichende Adaption der Achillessehnenstümpfe bzw. zu starke Auffaserung in 20° Plantarflexion in der dynamischen Ultraschalluntersuchung
- Zweifel des Arztes an der gewissenhaften Mitarbeit bei einer frühfunktionellen konservativen Therapie
- Patientenwunsch



**Abb. 4** Dynamische Sonographie in 20° Spitzfußstellung zur Beurteilung der Adaptation der Sehnenstümpfe nach Achillessehnenruptur zur Festlegung der konservativen vs. der operativen Therapie.



**Abb. 5** Erhöhter Kapillarfluss 8 Wochen nach frühfunktionell konservativer Therapie einer linksseitigen traumatischen Achillessehnenruptur in 2 und 8 mm Gewebetiefe pro Messpunkt.

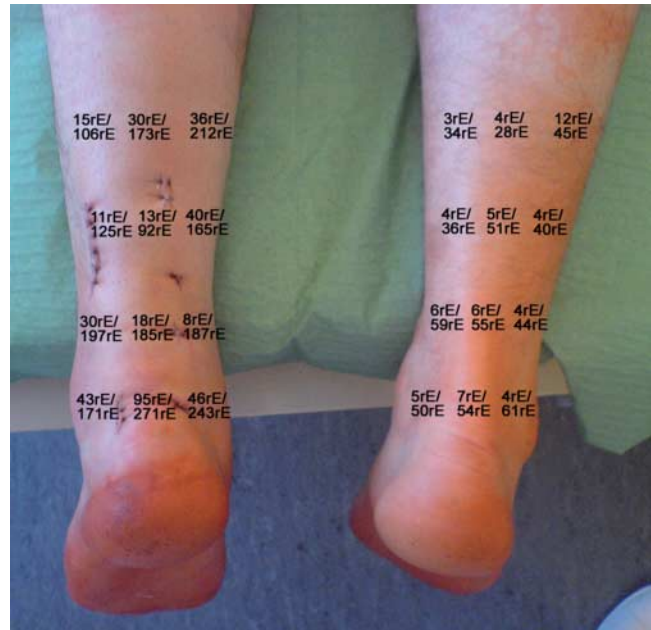- Möglicherweise ist gerade für den Hochrisikosportler eine operative Therapie mit minimalinvasiver Operationstechnik das Verfahren der Wahl, wobei derzeit keine evidenzbasierten Kriterien vorliegen

Eine Metaanalyse aus Perth [7] an 800 Patienten aus 12 Studien zeigte für das offen chirurgische Verfahren eine niedrigeres relatives Risiko (0,27, 95% KI 0,11–0,64) im Vergleich zur konservativen Therapie, die offen chirurgische Therapie hatte jedoch ein deutlich erhöhtes Risiko für andere Komplikationen wie Infektion, Adhäsionen und Hautirritationen (RR 10,6, 95% KI 4,8–23,3). Die offen chirurgische Operationstechnik zeigte ein erhöhtes Komplikationsrisiko (RR 2,8, 95% KI 1,1–7,6) gegenüber der perkutanen Operationstechnik. Der entscheidende Vorteil der minimalinvasiven Operationstechnik gegenüber der offenen Naht ist das geringe Risiko für Wundinfektionen. Bei der perkutanen Naht wird die Sehnenkontinuität ohne Eröffnung der Rupturregion wiederhergestellt, wodurch das Peritendineum in diesem Bereich geschont werden soll. Da die Sehnenenden nicht offen dargestellt werden, kann die Wiedervereinigung der Sehnenstümpfe nicht visuell kontrolliert werden. Die Arbeitsgruppe um Amlang und Zwipp aus Dresden hat eine spezielle Ahle entwickelt (Dresden-Instrument), mit der sie von 2000–2003 61 Patienten mit 62 Achillessehnenrupturen perkutan minimalinvasiv versorgt haben. Sie beobachteten keine Nervus-suralis-Läsion, 3,2% Rerupturen und 1,6% Spätinfekte [1].

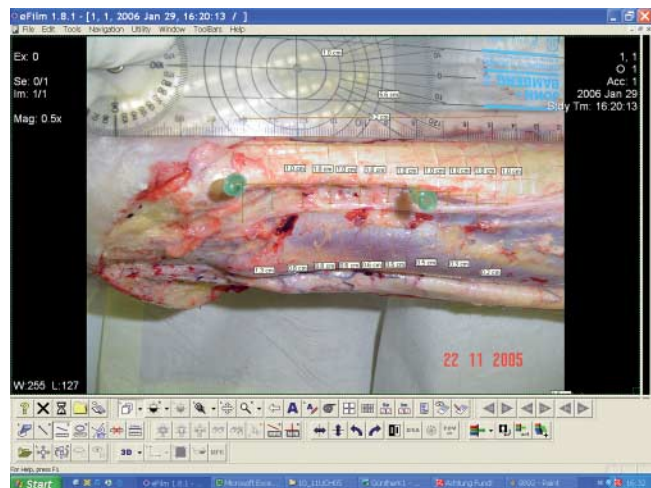Entscheidend insbesondere bei der perkutanen Operationstechnik ist die Schonung des Nervus suralis, der unmittelbar neben der Achillessehne ca. 10 cm oberhalb der Ferse, also im proximalen queren Stichkanal liegt. Dies erfolgt idealerweise unter Sicht. Eine Fallkontrollstudie an 84 Patienten aus Liestal [13] verglich zwei Krankenhäuser mit perkutaner Achillessehnennahttechnik miteinander, wobei in einem der N. suralis exponiert, im anderen nicht exponiert wurde. Nach 44 Tagen im Mittel kamen die Patienten zurück zur Arbeit. Die Gesamtinzidenz von Nervus-suralis-Affektionen lag bei 18%, wobei alle Läsionen in der Nichtexpositionsgruppe auftraten (● **Abb. 7**).

## Rehabilitation

Es gibt Hinweise, dass die frühfunktionelle Therapie sowohl bei der operativen als auch der konservativen Therapie für den Pa-



**Abb. 6** Erhöhter Kapillarfluss 1 Woche nach perkutan minimalinvasiver Operationstechnik an der operierten linken vs. der nichtoperierten gesunden Seite in 2 und 8 mm Gewebetiefe pro Messpunkt.



**Abb. 7** Verlauf des Nervus suralis bei einem anatomischen Präparat, der die enge Lagebeziehung des Nervus suralis zur Achillessehne im proximal-lateralen Bereich ca. 10–12 cm oberhalb der Ferse zeigt.

tienten keine nachteiligen Wirkungen hat, wie beispielsweise Achillessehnenverlängerung oder eine erhöhte Rerupturrate [4]. In einer weiteren britischen Arbeit [3] wurden 46 Patienten nach minimalinvasiver Operationstechnik ab der dritten postoperativen Woche frühfunktionell behandelt in 20° Spitzfußstellung, ab der 5. Woche dann in Neutralstellung des oberen Sprunggelenks. Nach 12 Monaten wurden keine Rerupturen beobachtet, wobei alle Patienten innerhalb von sechs Monaten zu ihrem ursprünglich ausgeübten Sport zurückkehren konnten. Eine Metaanalyse von Suchak [20] kommt aufgrund von insgesamt sechs Studien mit 315 Teilnehmern zu dem Schluss, dass eine frühfunktionelle Therapie der postoperativen Immobilisation zu überlegenen Ergebnissen des subjektiven Erlebens sowie zu keiner erhöhten Rerupturrate führt.

Die konservative Therapie als frühfunktionelle Behandlung erfolgt bei uns wie folgt:

Verletzungstag

- ▶ Anpassung der Orthese (VACOPEd®-Schuh oder Adimed®-Schuh) mit 3 cm Absatzerhöhung
  - ▶ Die Orthese ist Tag und Nacht zu tragen.
- 1 Paar Unterarmgehstützen
- ▶ niedermolekulares Heparin zur Thromboseprophylaxe

Tag 3–5

- ▶ sonografische Kontrolle des Befunds und Überprüfung des eingeschlagenen Behandlungsarms
- ▶ Erst ab dem vierten Tag ist in strenger Spitzfußstellung die Fußpflege möglich mit Fremdhilfe.
- ▶ Übergang zur Vollbelastung
- ▶ Beim Gehen den betroffenen Fuß nicht abrollen, sondern aufsetzen.

Ab der 3. Woche

- ▶ Krankengymnastik mit isometrischen Übungen, Fahrradergometer nur mit Fersenkontakt

4. Wochenkontrolle

- ▶ sonografische und klinische Kontrolle
- ▶ Krankengymnastik mit Leg-press-Training mit Fersenkontakt, Übungen ohne Schuh in Plantarflexion gegen leichten Widerstand

8. Wochenkontrolle

- ▶ sonografische und klinische Kontrolle
- ▶ in Abhängigkeit vom sonografischen Befund Schuhabnahme, bei nicht sicherer Sehnenheilung oder High-risk-Patient: weitere 4 Wochen den Schuh mit 1 cm Absatzerhöhung
- ▶ Krankengymnastik mit Training der Wadenmuskulatur, Sehnenmassage, Querfraktion, koordinative Übungen mit Einbeinstand auf Weichkernmatte, Balancekissen

Ab der 12. Woche

- ▶ sonografische und klinische Kontrolle
- ▶ Beginn des Lauftrainings auf ebenem Gelände
- ▶ ggf. Ferseneinlage für die ersten 6 Monate von 1 cm Höhe
- ▶ exzentrisches Krafttraining mit 3 × 15 Wiederholungen pro Tag und Bein (www.eccentrictraining.com)

Die Sportfähigkeit beginnt langsam ab dem vierten Monat, ein Wettkampftaining sollte frühestens nach 6 Monaten erfolgen,

mit entsprechender Konsolidierung der Achillessehne und Aufbau der Muskulatur und Ausgleich der muskulären Defizite.

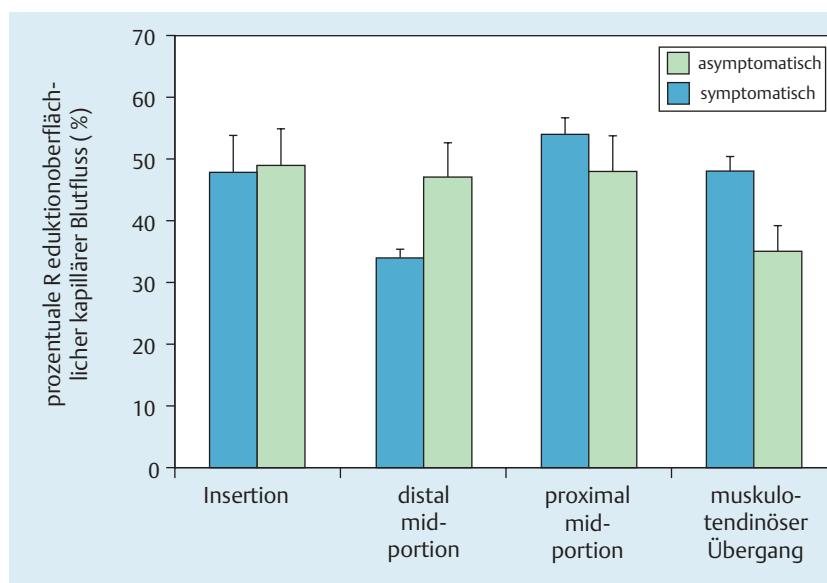
### Rückkehr zum Sport

Prinzipiell kann der Athlet nach einem Achillessehnenriss wieder den Sport aufnehmen, bei optimalem Operations- und Rehabilitationsverlauf, wenngleich einige Einschränkungen zu machen sind. Wie angesprochen, geschehen Achillessehnenrisse nur in bereits degenerativ veränderten, geschwächten und überbeanspruchten Sehnen. Die Heilungszeit der verletzten Sehne ist insofern mindestens 3–6 Monate lang, da die Teilungszeit einer Sehnenzelle bei acht Wochen liegt und insofern die Sehnenheilung extrem langsam voranschreitet. Auch nach 6 Monaten Rehabilitation mit entsprechend graduell gesteigerten Anforderungen an die verletzte Achillessehne kann es sein, dass das erreichte Kraftniveau nicht ausreicht, um seinen Sport auf dem ursprünglichen Niveau wieder auszuüben. Essenziell ist der Aufbau einer widerstandsfähigen Achillessehne, u.a. durch das exzentrische Krafttraining und die Vermeidung von Risikofaktoren wie Chinolonantibiotika oder auch Nikotin.

### Präventionsmöglichkeiten

Bedenkt man das Kontinuum von der gesunden Sehne über die überlastete Sehne mit Neogefäßen hin zum Sehnenriss, so ist ein frühzeitiges Einschreiten und gezielte Beeinflussung dieses Krankheitsverlaufes sinnvoll. Ein exzentrisches Krafttraining kann hier wertvolle Hilfe leisten [2]. Das exzentrische Krafttraining sollte mit 3 × 15 Wiederholungen pro Bein und Tag über mindestens 12 Wochen täglich durchgeführt werden. Durch das exzentrische Krafttraining verschwinden die pathologischen Neogefäße samt der schmerzleitenden Nerven, sodass der Laufsportler mit deutlich weniger Schmerzen laufen kann. Das exzentrische Krafttraining sollte jedoch mindestens 12 Wochen lang täglich durchgeführt werden, um nachhaltige Veränderungen der Kniesehnenstruktur zu erzielen [10].

Wir konnten nachweisen, dass der pathologisch gesteigerte Kapillarfluss in der symptomatischen Achillessehne durch das exzentrische Krafttraining innerhalb von 12 Wochen um bis zu 50% reduziert werden kann. Dies trifft für die symptomatische Seite genauso wie interessanterweise auch für die asymptotische Seite zu [10] (▶ **Abb. 8**).



**Abb. 8** Prozentualer Abfall des Kapillarflusses im Verlauf der Achillessehne an der symptomatischen und auch der asymptotischen Seite bei Insertionstendinopathie.

## Literatur

- 1 *Amlang MH, Christiani P, Heinz P et al.* The percutaneous suture of the Achilles tendon with the dresden instrument. *Oper Orthop Traumatol* 2006; 18: 287–299
- 2 *Alfredson H, Pietilä T, Jonsson P et al.* Heavy-load eccentric calf muscle training for the treatment of chronic Achilles tendinosis. *Am J Sports Med* 1998; 26: 360–366
- 3 *Calder JDF, Saxby TS.* Early, active rehabilitation following mini-open repair of Achilles tendon rupture: a prospective study. *Br J Sports Med* 2005; 39: 857–859
- 4 *Costa ML, MacMillan K, Halliday D et al.* Randomized controlled trials of immediate weight-bearing mobilisation for rupture of the tendo Achilles. *J Bone Joint Surg Br* 2006; 88: 69–77
- 5 *Hufner TM, Brandes DB, Thermann H et al.* Long-term results after functional nonoperative treatment of achilles tendon rupture. *Foot Ankle Int* 2006; 27 (3): 167–171
- 6 *Karlsson J, Rolf C, Orava S.* Lower leg, ankle and foot. In: Kjaer M, Krogsgaard M, Magnusson P, Engebretsen L, Roos H, Takala T, Woo S (Hrsg). *Textbook of Sports Medicine*. Malden, MA, USA: Blackwell Science Ltd, 2003: 539–541
- 7 *Khan RJK, Fick D, Keogh A et al.* Treatment of acute Achilles tendon ruptures. *JBJS Am* 2005; 87: 2202–2210
- 8 *Knobloch K, Kraemer R, Lichtenberg A et al.* Achilles tendon and paratendon microcirculation in midportion and insertional tendinopathy in athletes. *Am J Sport Med* 2006; 34 (1): 92–97
- 9 *Knobloch K, Grasmann R, Jagodzinski M et al.* Changes of Achilles midportion tendon microcirculation after repetitive simultaneous cryotherapy and compression using standardized cryo-compression device (Cryo/Cuff™). *Am J Sports Med* 2006; 34 (12): 1953–1959
- 10 *Knobloch K.* Eccentric training in achilles tendinopathy – is it harmful to tendon microcirculation? *Br J Sports Med* 2006 Nov 24
- 11 *Knobloch K, Thermann HJ, Hufner T.* Dynamic ultrasound as a selection tool for reducing Achilles tendon reruptures. *Am J Sports Med* 2007; 35 (11): 150
- 12 *Kujala UM, Sarna S, Kaprio J.* Cumulative incidence of achilles tendon rupture and tendinopathy in male former elite athletes. *Clin J Sport Med* 2005; 15: 133–135
- 13 *Majewski M, Rohrbach M, Czaja S et al.* Avoiding sural nerve injuries during percutaneous Achilles tendon repair. *Am J Sports Med* 2006; 34: 793–798
- 14 *Mayer F, Grau S, Beck M et al.* Achillessehnenbeschwerden im Laufsport – eine aktuelle Übersicht. *Dt Z Sportmedizin* 2000; 51 (5): 161–167
- 15 *Nehrer S, Breitenseher M, Brodner W et al.* Clinical and sonographic evaluation of the risk of rupture in Achilles tendon. *Arch Orthop Trauma Surg* 1997; 116: 14–18
- 16 *Öhberg L, Lorentzon R, Alfredson H.* Neovascularisation in Achilles tendons with painful tendinosis but not in normal tendons: an ultrasonographic examination. *Knee Surg Sports Traumatol Arthrosc* 2001; 9: 233–238
- 17 *Ohberg L, Alfredson H.* Ultrasound guided sclerosis of neovessels in painful chronic Achilles tendinosis: pilot study of a new treatment. *Br J Sports Med* 2002; 36: 173–175
- 18 *Ohberg L, Alfredson H.* Sclerosing therapy in chronic Achilles tendon insertional pain-results of a pilot study. *Knee Surg Sports Traumatol Arthrosc* 2003; 11: 339–343
- 19 *Schönbauer HR.* Erkrankungen der Achillessehne. *Wien Klein Wochenschr* 1986; 96: 1–47
- 20 *Suchak AA, Spooner C, Reid DC et al.* Postoperative rehabilitation protocols for Achilles tendon ruptures. *CORR* 2006; 445: 216–221
- 21 *Ulreich N, Kainberger F, Huber W et al.* Die Achillessehne im Sport. *Radiologe* 2002; 42: 811–817
- 22 *Vahlensieck M, Glaser C.* Sprunggelenk und Fuß inklusive Schienbeinvorderkante. In: Vahlensieck M, Reiser M (Hrsg). *MRT des Bewegungsapparates*. Stuttgart: Georg Thieme Verlag, 2006: 337–388